MENINGIOM PTERIONAL DREPT GIGANT. PREZENTARE DE CAZ

VICENŢIU SĂCELEANU[1], ADELINA DEACONU[2], ADRIANA SĂCELEANU[3]

[1,2,3]*Spitalul Clinic de Urgenţă Sibiu*

Cuvinte cheie: *tumoră cerebrală, CT cranian, meningeom*

Rezumat: *Tumorile intracraniene se manifestă clinic ca o consecinţă a masei tumorale, specificitatea lor fiziopatologică ţinând de conflictul spaţial născut din dezvoltarea unui proces expansiv în interiorul cavităţii craniene inextensibile. Simptomatologia clinică ce rezultă din acest conflict este consecinţa acestor tulburări locale sau globale induse de aceste efecte mecanice: compresiuni, hipertensiune intracraniană şi distorsiunea elementelor funcţionale nobile. În funcţie de sediul şi de natura sa histologică, evoluţia tumorii este însoţită de complicaţiile expansiunii, edemul şi/sau hidrocefalia internă, care agravează considerabil efectul de masă legat de volumul tumoral.*

Keywords: *brain tumour, cranial CT, meningioma*

Abstract: *Intracranial tumours are manifested clinically as a consequence of tumour mass, their physiopathological specificity being due to the spatial conflict born from the development of an expansive process inside the inextensible cranial cavity. Clinical symptoms resulting from this conflict are the consequence of these local or global disturbances induced by these mechanical effects: compression, intracranial hypertension and distortion of the noble functional elements. Depending on the location and the histological nature, tumour progression is accompanied by complications of the expansion, swelling and / or internal hydrocephalus, which greatly aggravates the mass effect related to tumour volume.*

INTRODUCERE

Tumorile cerebrale reprezintă o patologie complexă ce afectează toate segmentele populației, indiferent de vârstă sau sex, reprezentând leziuni proliferative endocraniene derivate din parenchimul nervos (1), din învelișurile meningiene, din resturi embrionare sau sunt rezultatul unor determinări secundare și ca orice patologie a sistemului nervos central, tumorile cerebrale au și implicații majore socio-economice, în special când afectează copii sau persoane de vârstă tânără, active.

Tumorile localizate la nivelul sistemului nervos central reprezintă 8% din totalitatea tumorilor, dintre acestea 85% reprezentând tumorile endocraniene şi 15% tumorile spinale, aproximativ 2/3 din tumorile intracraniene sunt localizate supratentorial, iar 1/3 subtentorial.(2) Meningiomul constituie o tumoră benignă cu originea în arahnoidă, 90% fiind intracraniene, restul putându-se dezvolta spinal. Constituie aproximativ 15% din toate tumorile intracraniene şi prezintă incidenţa cea mai crescută în decada a VII-a, rare la copii dar mai frecvente la femei. Constituie tumori bine delimitate şi datorită originii în vilozitățile arahnoidiene se pot localiza teoretic oriunde, însă cel mai frecvent în regiunea silviană, suprafaţa parasagitală superioară a lobilor frontali şi parietali, osul sfenoid, tuberculul selar, suprafaţa superioară a cerebelului, unghiul pontocerebelos şi măduva spinării.

Tratamentul chirurgical constă în rezecția completă a procesului tumoral, cu respectarea principiilor de decompresiune a structurilor nervoase, refacerea căilor de scurgere a LCRului, recoltarea de material biopsic pentru diagnosticul anatomopatologic (2,3,7) cu adaptarea postoperatorie a tratamentului adjuvant, scopul final fiind reinserția socioprofesională rapidă și completă a pacientului.

PREZENTARE DE CAZ

Pacientă P.M., în vârsta de 61 ani este adusă în Serviciul de Urgenţă Sibiu pentru cefalee, confuzie, dizartrie și imposibilitatea ortostațiunii și mersului, simptomatologie ce a debutat brusc în dimineaţa zilei internării. Este internată în secția Neurologie a Spitalului de Urgență Sibiu pentru investigații și tratament de specialitate.

Din antecedentele personale patologice menţionăm hipertensiunea arterială esențială, cardiopatie ischemica cronică, obezitate morbidă, tratate ambulator.

Examenul general obiectiv la internare relevă stare generală alterată, tegumente și mucoase congestionate, țesut conjunctiv adipos în exces, murmur vezicular prezent bilateral, dispnee de efort, TA=160/80 mmHg, AV=76 bătăi/minut, zgomote cardiace ritmice, puls periferic prezent.

La examenul neurologic: pacientă confuză, agitată psihomotor, fără semne de iritație meningeală, ortostaţiunea și mersul nu sunt posibile, deviaţie oculogiră spre dreapta cu tendinţă la strabism convergent și plafonare inferioară, deficit motor aparent al membrelor stângi, ROT absente, RCP în extensie pe partea stângă, coordonarea și sensibilitatea nu se pot examina datorită necooperării pacientei, incontinenţă sfincteriană și dizartrie. Pe parcursul internării starea generală a fost moderat influenţată, pacienta rămânând confuză, dezorientată temporo-spaţial cu agitaţie psihomotorie, hemipareză stângă și sindrom Anton-Babinski prezent.

[1]Autor corespondent: Adriana Săceleanu, Str. Bâlea, Nr. 1A, Ap. 33, Sc. C, Sibiu, România, E-mail: vicentiu.saceleanu@gmail.com, Tel: +0740 022931
Articol intrat în redacţie în 20.02.2014 şi acceptat spre publicare în 06.05.2014
ACTA MEDICA TRANSILVANICA Iunie 2014;2(2):69-71

Se efectuează, de urgență, CT cranian (figurile nr. 1,2) care evidențiază un proces expansiv temporo-parietal drept, cu punct de plecare treimea externă a aripii de sfenoid drepte, extensie convexitală marcată, cu efect de masă.

Figura nr. 1. Tumoră de aripă de sfenoid dreaptă în treimea externă

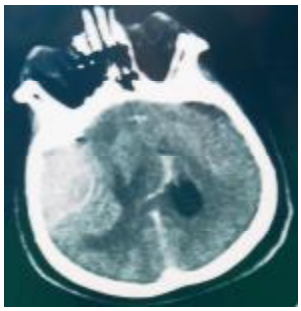

Figura nr. 2. Tumoră de aripă de sfenoid dreaptă cu extensie superioară și marcat efect de masă

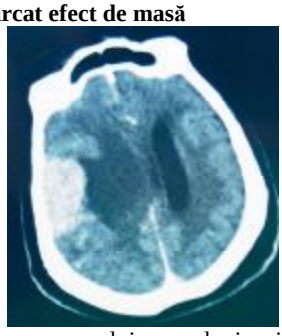

În urma examenului neurologic și a investigațiilor paraclinice, dar mai ales datorită agravării neurologice, se decide intervenția operatorie în urgență. Se practică volet fronto-temporo-parietal drept, observându-se o tumoră cerebrală bine delimitată, roz, aderentă dural, bogat vascularizată. Se realizează *ablația totală* a unei tumori, de aproximativ 6/8 cm (figurile nr. 3,4,5), decompresiunea parenchimului cerebral, plastie durală secundară, sutura etanșă a durei, repunerea voletului osos.

Figura nr. 3. Aspect intraoperator

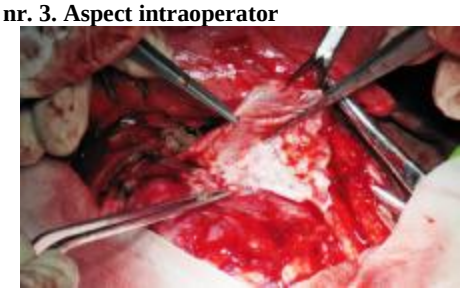

Figura nr. 4. Tumoră cu inserție durală care comprimă parenchimul cerebral

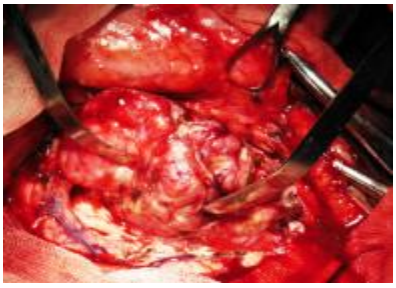

Figura nr. 5. Aspect histopatologic al tumorii evacuate

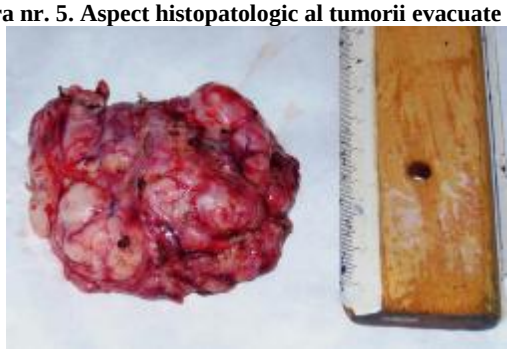

Postoperator evoluția este favorabilă cu remisia simptomatologiei neurologice. Examenul histopatologic: meningiom meningotelial. Examenul C.T cranian de control (figura nr. 6), evidențiază ablarea totală a tumorii cu dispariția completă a efectului de masă.

Figura nr. 6. Aspect normal postoperator

DISCUȚII

Un pacient cu tumoră cerebrală prezintă de cele mai multe ori o asociere între un sindrom de hipertensiune intracraniană și un sindrom neurologic dat de localizarea procesului în și/sau în vecinătatea unei arii cu o anumită diferențiere funcțională (sindrom neurologic focal), care poate fi de tip deficitar sau de tip iritativ.(1)

Meningioamele pot să preceadă instalarea semnelor neurologice cu până la 10-15 ani de evoluție, fapt ce atestă rata lor lentă de creștere. Primele semne clinice sunt reprezentate cel mai adesea prin crize epileptice, fiind însă în strânsă corelație cu localizarea tumorii.

Localizarea parieto-temporală: localizarea tumorii în emisferul dominant este caracterizată de elementele sindromului Gerstmann (agrafie, acalculie, agnozie, nediferențierea stânga-dreapta) și alexiei care au valoare de localizare pentru girusul angular.(1) Împreună cu afazia, ele dau indicație de leziune de emisfer major. Tumorile din emisferul minor sunt caracterizate de apraxia de îmbrăcare și sindromul Anton-Babinski (indiferență față de boală). Crizele epileptice sunt senzitivo-motorii sau crize focale temporale.

Tumorile temporale, simptomatologia diferă în funcție de localizare și direcția de extindere a tumorii, precum și de natura sa histologică. Asocierea simptomelor și evoluția acestora este tributară în principiu caracterului benign sau malign, asociind tulburări de personalitate, tulburări vestibulare (accese paroxistice de vertij, latero-deviații și retropulsiuni) (5), combinații de halucinații auditive, tulburarea afectivității, modificări de câmp vizual, perturbarea somnului, apetitului și a funcțiilor sexuale. Sunt adesea intricate crize parțiale complexe ce se pot asocia cu modificări de câmp vizual. Tulburările motorii sunt frecvente și sunt importante în determinarea lateralității leziunii. Clinic se constată pareză facială și a extremităților. Reprezentarea corticală a feței este în vecinătatea

directă a polului temporal. Deficitul motor al membrelor este consecinţa interesării tractului cortico-spinal în capsula internă. O pareză facială singulară sau care progresează la membrul superior este rezultatul suferinţei corticale. Debutul unui deficit motor la membrul inferior denotă o leziune în capsula internă. În tumorile profunde sau extinse spre nucleii bazali apar mişcări involuntare. Specifice localizării temporale a tumorii sunt scăderea activităţii şi vitezei gândirii, labilitatea afectivă, tulburări de memorie şi scăderea capacităţii auditiv-verbale de învăţare şi modificarea caracterului în sensul instalării unei iritabilităţi cu reacţii colerice.(6)

Pacienta prezenta un debut atipic cu simptomatologie necaracteristică, motiv pentru care a fost internată inițial în secția neurologie. Ținând cont de antecedentele personale, starea biologică și de nutriție, debutul paroxistic cu alterarea stării de conștiență, s-a ridicat suspiciunea inițială de AVC ischemic. În urma examinărilor paraclinice se pune diagnosticul de tumoră cerebrală de aripă de sfenoid, în treimea externă dreaptă, dar cu creștere dimensională marcată și extensie convexitală. Gravitatea cazului a fost mare, având în vedere prezența efectului de masă marcat cu riscul de angajare, ceea ce a determinat transferul de urgență în Secția Neurochirurgie unde s-a intervenit practicându-se ablarea totală a tumorii, în regim de urgență, cu decompresiunea structurilor comprimate, având ca și urmare dispariția efectului de masă și refacerea căilor de scurgere a LCR-ului.

CONCLUZII

1. Orice manifestare neurologică care ridică suspiciuni de diagnostic trebuie investigată paraclinic.
2. Prezența edemului cerebral peritumoral, cu riscul angajării și al apariției deficitelor neurologice secundare ireversibile, obligă la intervenția operatorie în urgență.
3. Ablarea totală a tumorii este obligatorie având ca rezultat decompresiunea structurilor nervoase cu remisia deficitelor neurologice, dar și prevenirea ratei recidivelor.
4. Controlul C.T. scan postoperator precoce este obligatoriu pentru a observa gradul rezecției, precum și a complicațiilor ce pot apărea.

REFERINȚE

1. Băjenaru O. Ghid de diagnostic si tratament în neurologie; 2010.
2. Ciurea AV, Iacob G. Tehnici neurochirurgicale, Edit. Cartea Universitară, București; 2006.
3. Ciurea AV. Tratat de Neurochirurgie, vol. 1, Edit. Medicală, București; 2010.
4. Ciurea AV. Tratat de Neurochirurgie, vol.2, Edit. Medicală, București; 2011.
5. DeAngelis LM. Brain tumors. N Engl J Med Jan 11 2001.
6. Grant R. Overview. Brain tumour diagnosis and management/Royal College of Physicians guidelines. J Neurol Neurosurg Psychiatry. Jun 2004.
7. Gorgan RM. Neurochirurgie-Note de curs, Bucuresti; 2012.