GRANULOMUL INELAR SUBCUTANAT LA COPII ȘI VACCINAREA DIFTERO-TETANICĂ

MARIA ROTARU[1], FLORINA LIGIA POPA[2]

[1,2]Universitatea „Lucian Blaga" din Sibiu

Cuvinte cheie: *granulom inelar subcutanat, vaccin diftero-tetanic, copii*

Rezumat: *Introducere: Granulomul inelar (GI) reprezintă o afecțiune idiopatică granulomatoasă relativ frecventă a dermului și a țesutului subcutanat ce clinic se caracterizează prin leziuni cutanate papulo-nodulare cu caracter polimorf. Caz clinic: Prezentăm cazul unei paciente de 14 ani, ce se prezintă pentru apariția relativ recentă, inițial la nivelul feței anterioare a genunchilor, ulterior cu extindere la nivelul gambelor, fața anterioară a picioarelor de noduli eritematoși, bine delimitați, unii dintre ei cu discret guleraș scuamos în periferie și prurit discret. Anterior debutului erupției, pacienta a efectuat vaccinare antitetanică și antidifterică. Clinic leziunile au pus probleme de diagnostic diferențial cu alte afecțiuni cum sunt: erythema elevatum et diutinum, lichenul verucos, eritemul nodos, paniculita, sarcoidoza etc. Examenul histopatologic a confirmat diagnosticul clinic de granulom inelar forma subcutanată. Concluzie: Granulomul inelar subcutanat reprezintă o variantă clinicopatologică rară a granulomului inelar; modificarea statusului imun post vaccinare fiind un trigger pentru declanșarea afecțiunii cu apariția leziunilor.*

Keywords: *subcutaneous Granuloma Annulare, tetanus and diphtheria vaccine, children*

Abstract: *Introduction: Granuloma Annulare (GA) is a relatively common idiopathic granulomatous disorder of the dermis and subcutaneous tissue, clinically characterized by papular-nodular skin lesions with polymorphic character. Clinical case: We are presenting the case of a 14-year old female patient with a relatively recent onset of well-defined erythematosus nodules on the back side of the knees, which then extended to the shins and the legs, presenting a descreet squamous collar at the periphery with descreet pruritus. Before the start of the erruption, the patient had been vaccinated against tetanus and diphtheria. From a clinical point of view, the lesions posed some problems with differential diagnosis of other diseases such as: erythema elevatum et diutinum, verrucous lichen, erythema nodosum, panniculitis, sarcoidosis etc. The histopathological exam confirmed the diagnosis of granuloma annulare of the subcutaneous type. Conclusion: Subcutaneous granuloma annulare represents a rare clinicopathological form of granuloma annulare; the change of the immune status post vaccination could be a trigger for the onset of the disease, characterized by an appearence of lesions.*

INTRODUCERE

Granulomul inelar (GI) reprezintă o afecțiune idiopatică relativ frecventă a dermului și a țesutului subcutanat descrisă pentru prima dată de Colcott-Fox în 1895, apoi de Radcliffe-Crocker în 1902. Apare la toate grupele de vârstă și la toate rasele și cel mai frecvent afectează femeile (2:1).(1)

Clinic se caracterizează prin leziuni cutanate papulo-nodulare cu caracter polimorf datorită numeroaselor forme clinice ale afecțiunii (forma localizată, generalizată, subcutanată și perforantă).(2)

Histopatologia este esențială pentru diagnosticarea granulomului inelar și este clasic caracterizată prin granuloame dermice în palisadă cu degenerescența centrală a colagenului, prezența mucinei și a unui infiltrat inflamator limfohistiocitar. Prezența mucinei este cheia deosebirii GI de alte afecțiuni granulomatoase non-infecțioase.(2)

Forma localizată este cea mai frecventă formă clinică (75% din cazurile de granulom inelar). Leziunile sunt reprezentate de papule de culoarea pielii sau roșu-violaceu; dispuse grupat, de formă anulară sau arcuată cu diametrul cuprins între 1-5 cm. Se localizează frecvent pe fața dorsală și laterală a degetelor, mâini, coate, genunchi, glezne și fața dorsală a picioarelor. Această formă se întâlnește adesea la pacienții cu vârsta sub 30 ani.(2,3)

Forma generalizată apare predominant la adulți și se caracterizează prin apariția simultană a cel puțin 10 leziuni cutanate sau plăci anulare generalizate. Reprezintă 8%-15% din cazurile de granulom inelar.(2) Trunchiul este adesea implicat precum și gâtul, extremitățile, fața, scalpul, palmele și tălpile. Leziunile sunt sub formă de plăci ce au o colorație ce variază de la galben la violaceu.(3)

Forma subcutanată sau de noduli pseudoreumatoizi afectează copiii și constă în noduli fermi subcutanați, adesea localizați la nivelul picioarelor.(4)

Forma perforantă se distinge clinic de celelalte forme prin ombilicarea centrală a leziunilor, ca urmare a eliminării de colagen.(2)

Alte subtipuri rare ale granulomului inelar sunt tipul macular sau în plăci, palmar, cel la nivelul zonelor fotoexpuse și pustulos.(2)

Pacienții cu granulom inelar localizat în 50% din cazuri, în aproximativ 2 ani, se vindecă fără a avea nevoie de tratament.(5,6) Totuși, pacienții cu granulom inelar sunt adesea interesați de un tratament atunci când leziunile sunt simptomatice, sau din motive de natură cosmetică. Restul

[1]Autor corespondent: Maria Rotaru, B-dul Mihai Viteazul, Nr. 25, Sibiu, România, E-mail: mrotaru07@gmail.com, Tel:+40269 235541
Articol intrat în redacție în 31.03.2014 și acceptat spre publicare în 12.05.2014
ACTA MEDICA TRANSILVANICA Iunie 2014;2(2):53-56

formelor de granulom inelar reprezintă o adevărată provocare, existând în literatură o diversitate de tratamente propuse. Alegerea unui tratament trebuie să se facă individualizat, pentru fiecare pacient pe baza comorbidităților, investigațiilor de laborator, interacțiunii cu alte medicamente, complianță, efecte adverse, tratamente prealabile, proximitatea de clinică și statusul reproductiv.(2)

Tratamentele folosite cu succes sunt:

- tratamente topice cu dermatocorticoizi, imunodulatorii,
- administrare intralezională de corticoizi,
- tratament sistemic cu corticoizi, antibioterapie, sulfone, antipaludice de sinteză, imunosupresoare, vasodilatatorii, retinoizi, terapii biologice,
- crioterapie, diatermocoagulare,
- fototerapie, laserterapie.(2)

CAZ CLINIC

Pacienta în vârstă de 14 ani, din mediu rural, cu prezența în urmă cu 3 săptămâni a unei otite externe la nivelul urechii stângi, tratată cu antibioterapie și AINS se internează pentru apariția de aproximativ o săptămână inițial la nivelul feței anterioare a genunchilor, ulterior cu extindere la nivelul gambelor, fața anterioară a picioarelor de noduli eritematoși, bine delimitați, unii dintre ei cu discret guleraș scuamos în periferie, cu prurit discret (figurile nr. 1,2,3). Anterior debutului erupției pacienta a efectuat vaccinare antitetanică și antidifterică.

Figura nr. 1. Leziuni multiple de granulom inelar subcutanat

Figura nr. 2. Leziuni multiple de granulom inelar subcutanat

Investigațiile de laborator au fost în limite normale, cu excepția ASLO (225,7 U/l), exudat faringian și nazal (Staphylococcus aureus cu următoarea sensibilitate la antibiograma difuzimetrică: Cefoxitin, Clindamycin, Erythromycin).

Figura nr. 3. Leziuni multiple de granulom inelar subcutanat

Pentru a exclude infecția TBC s-a efectuat radiografie pulmonară (aspect radiologic normal) și IDR la 2U PPD (negativ).

Examenul histopatologic din leziunea cutanată a evidențiat profund la limita dintre derm și hipoderm, granuloame formate din histiocite, fibrocite, celule gigante multinucleate de tip Langerhans, limfocite și rare eozinofile (figurile nr. 4, 5), aspect ce pledează pentru granulom inelar.

Pe baza diagnosticului clinic, a examenului histopatologic corelat cu datele epidemiologice se stabilește diagnosticul de granulom inelar formă subcutanată.

S-a instituit tratament sistemic cu Doxiciclină 100mg/zi, Ciprofloxacină 2x500mg/zi, Loratadină 2x10mg/zi și tratament local cu dermatocorticoizi topici, sub care evoluția clinică a fost lent favorabilă.

Figura nr. 4. Aspect histopatologic al granulomului inelar

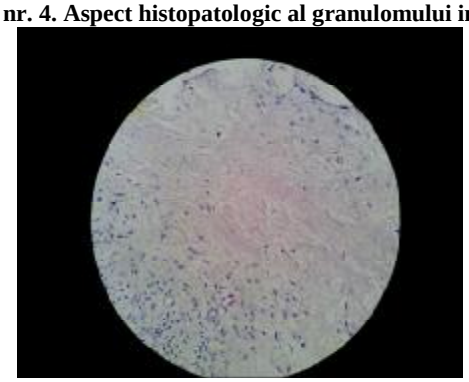

Figura nr. 5. Aspect histopatologic al granulomului inelar

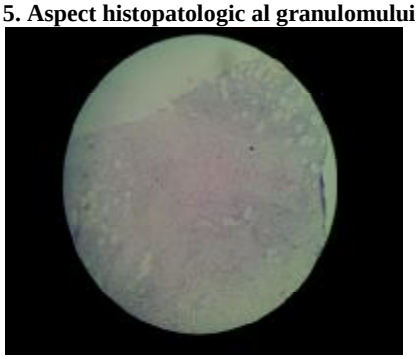

DISCUȚII

Forma subcutanată a granulomului inelar apare predominant la copii, dar este descrisă și la adulți.(3)

Se caracterizează prin noduli fermi până la duri, adesea asimptomatici localizați în dermul profund și țesutul subcutanat fără semne inflamatorii la suprafața pielii. Se pot

extinde până la nivelul muşchilor, iar nodulii de la nivelul scalpului şi a orbitelor sunt aderenţi de periost.(3)

Leziunile individuale au diametrele cuprinse între 6mm până la 3,5 cm fiind distribuite adesea pretibial. Alte locuri predilecte sunt: gleznele, faţa dorsală a piciorului, fesele şi mâinile. Nodulii prezenţi pe scalp, pleoape şi marginea orbitei sunt mai dificil de diagnosticat.(3)

Etiologia precisă a afecţiunii nu este cunoscută, dar au fost raportate mai multe afecţiuni sistemice ca fiind asociate cu granulomul inelar cum sunt: diabet zaharat, afecţiunile tiroidiene, dislipidemiile, tumori (neoplasmul pulmonar, cancerul de: col uterin, prostată şi sân, mycosis fungoides, limfomul Hodgkin, limfomul non-Hodgkin, leucemia mielomonocitară cronică), HIV, hepatita B, hepatita C, artrita reumatoidă.(2,7,8,9) Printre factorii trigger ai patologiei se numără şi muşcăturile de insecte sau alte traumatisme, herpes zoster (2) precum şi vaccinarea antitetanică şi cea antidifterică, acest lucru fiind observat în cazul nostru, dar şi în alte cazuri clinice menţionate în literatură.(10,11)

Diagnosticul diferenţial al leziunilor cutanate se face cu:

- alte forme clinice de granulom inelar:
- granulom inelar forma localizată: leziunile sunt reprezentate de papule de culoarea pielii sau roşu - violaceu, grupate, de formă anulară sau arcuată cu diametrul cuprins între 1-5 cm. Marginea anulară este fermă la palpare, poate fi continuă sau alcătuită din papule discrete sau confluate într-un cerc parţial sau complet. Faţa dorsală a mâinilor şi a picioarelor, gleznele, membrele inferioare şi încheieturile sunt locurile predilecte.(3) Histopatologic, necroza colagenului este mai accentuată decât în forma generalizată.(2)
- granulom inelar forma generalizată: papule generalizate, unele dintre ele cu tendinţă la confluare în plăci anulare mici sau placarde cu marginea elevată şi arcuată. Leziunile pot fi de culoarea pielii, roz, violaceu sau galbene.(3)
- granulom inelar forma perforantă: papule mici superficiale ce dezvoltă ombilicare centrală sau crustă, putând fi eliminat un lichid cremos (colagen). Leziunile se vindecă cu cicatrici atrofice sau hiperpigmentate. Adesea este localizată pe faţa dorsală a mâinilor şi pe degete sau generalizat pe trunchi şi extremităţi.(3) Histopatologic este prezent colagen degenerat, eliminat prin epiderm.(2)
- alte afecţiuni cutanate:
- erythema elevatum et diutinum: papule, plăci şi noduli distribuiţi simetric pe zonele de extensie mai ales pe membre (mâini, coate, genunchi, glezne) de culoare roşie-violacee sau gălbuie, ce respectă trunchiul, cresc lent în luni, ani şi pot remite spontan. (12, 13)
- lichen verucos: leziuni cutanate papuloase ce confluează în plăci şi placarde de culoare roşu-violacee, hiperkeratozice, uneori cu reţea scuamoasă fină superficială; localizate la nivelul gambelor şi în dreptul articulaţiilor interfalangiene, intens pruriginoase.(14)
- eritemul nodos: noduli eritematoşi, calzi, dureroşi, rotund-ovalari, uşor mai elevaţi faţă de ţesuturile înconjurătoare având diametrul cuprins între 4-5 cm; localizaţi pretibial genunchi şi glezne.(15)
- paniculita: noduli unici sau multipli roz sau galbeni cu dimensiuni cuprinse între 0,5-10 cm, de consistenţă fermă sau fluctuentă, dureroşi; localizaţi în ţesutul adipos adesea pe membrele inferioare.(16)
- sarcoidoza: noduli dureroşi, eritematoşi, imprecis delimitaţi, situaţi pe partea anterioară a gambei, însoţiţi de durere şi tumefacţia articulaţiei învecinate. Histopatologic, în sarcoidoză apar granuloame non-cazeoase, un infiltrat inflamator minim şi absenţa mucinei.(17)
- necrobioza lipoidică: papule sau noduli ce se extind rezultând plăci circulare ce prezintă central atrofie. Frecvent se localizează la nivel pretibial.(18) Histopatologic, în derm apar granuloame difuze, organizate în straturi orizontale şi colagen degenerativ; sunt prezente celule plasmatice; este absentă mucina.(2)
- granulomul de piscină: leziuni cutanate unice sau multiple sub formă de noduli sau papule localizate pe degete, mâini, coate, genunchi şi picioare.(19)
- nodulii reumatoizi: sunt fermi, bine delimitaţi, uneori aderenţi la periost, tendon sau tecile tendinoase; se dezvoltă insidios, persistând timp îndelungat; localizaţi pe suprafeţele de extensie sau de presiune.(20)
- sporotricoza în fază incipentă: micoza subcutanată sau sistemică, determinată de Sporothrix Schencki, la locul de inoculare apare un nodul ce ulcerează ulterior de-a lungul limfaticelor fiind prezente şi alte formaţiuni nodulare.(21)

CONCLUZII

Granulomul inelar subcutanat reprezintă o variantă clinicopatologică rară a granulomului inelar.

Diagnosticarea granulomului inelar subcutanat se bazează pe corelaţia clinicopatologică (biopsia cutanată confirmă trăsăturile histopatologice ale afecţiunii).

Etiologia rămâne incertă fiind consemnate în literatură puţine cazuri în care factorul declanşator a fost vaccinarea antitetanică şi cea antidifterică, ca şi în cazul nostru.

Modificarea statusului imun post vaccinare ar putea fi un trigger pentru declanşarea afecţiunii cu apariţia leziunilor.

Tratamentul în multe cazuri de granulom inelar localizat nu este necesar, leziunile involuând spontan, adevărata provocare fiind reprezentată de formele clinice particulare de granulom.

REFERINŢE

1. James WD. Berger TG, Elston DM. Andrews Diseases of the Skin Clinical Dermatology, Tenth Edition 2006;31:703-705.
2. Laura A. Thornsberry, Joseph C. Englishl: Etiology, Diagnosis, and Therapeutic Management of Granuloma Annulare. Am J Clin Dermatol 2013;14(4):279-290.
3. Goldsmith LA,. Katz SI, Gilchrest BA, Paller AS, Leffell DJ, Wolff W. Fitzpatrick s Dermatology in General Medicine, Eighth Edition, 2012;1(44):467-472.
4. Requena L, Fernandez-Figueras MT. Subcutaneous granuloma annulare. Semin Cutan Med Surg 2007;26(2):96-9.
5. Hawryluk E, Izukson L, English J. Non-Infectious granulomatous diseases of the skin and their associated systemic diseases. Am J Clin Dermatol 2010;11(3):171-81.
6. Bronfenbrener R, Ragi J, Milgraum S. Granulomaannularetreatedwith excimer laser. J Clin Aesthet Dermatol 2012;5(11):43-5.

7. Andreu-Barasoain M, Gomez de la Fuente E, Pinedo F, et al. Long lasting interstitial generalized granuloma annulare on sun-exposed areas. Photodermatol Photoimmunol Photomed 2012;28(4):216-8.
8. Toro JR, Chu P, Yen TS. Granuloma annulare and human immunodeficiency virus infection. Arch Dermatol 1999;135(11):1341-6.
9. Maschio M, Marigliano M, Sabbion A, et al. A rare case of granulomaannulare in a 5-year-old child with type 1 diabetes and autoimmune thyroiditis. Am J Dermatopathol 2013;35(3):385-7.
10. Baykal C et al. Granuloma annulare possibly triggered by antitetanus vaccination. J Eur Acad Dermatol Venereol 2002;16:516
11. Baskan EB et al. A case of granuloma annulare in a child following tetanus and diphtheria toxoid vaccination. J Eur Acad Dermatol Venereol 2005;19:639.
12. Muhlenstadt E. Mokosch A. Homey B. Reifenberger J. Erythema elevatum et diutinum. Hautarzt 2011;Apr;62(4):252-5.
13. Rotaru M, Stanciu M, Popa FL. Eritema elevatum et diutinum si rolul factorilor triggeri in patogeneza afectiunii – exemplificare clinica, Acta Medica Transilvanica 2013;2(4):107-110.
14. Nedelcu L, Grigoriu A, Pirvu A, Badea R, Andrei R, Staniceanu F, Staicu M, Salavastru C, Tiplica G-S. Lichen Plan Hipertrofic – prezentare de caz. Dermatovenerologie Revista SRD 2010;2:55:133-139.
15. Requena L and Requena C. Erythema Nodosum. Dermatology Online Journal 8(1):4.
16. Abbas O, Salman S, Kibbi AG, Chedraoui A, Ghosn S. Localized involutional lipoatrophy with epidermal and dermal changes. J Am Acad Dermatol Mar 2008;58(3):490-3.
17. Tong C. Zhang X. Dong J. He Y. Comparison of cutaneous sarcoidosis with systemic sarcoidosis: a retrospective analysis. Int J Clin Exp Pathol 2013 Dec 15;7(1):372-7.
18. Georgescu I, Cristovici FI, Georgescu A.C, Parga G. Necrobioza lipoidica. DermatoVenerol (Buc) 2007;52:39-48.
19. Slany M, Jezek P, Fiserova V, Bodnarova M, Stork J, Havelkova M, et al. Mycobacterium marinum infections in humans and tracing of its possible environmental sources. Can J Microbiol Dec 19 2011.
20. Sayah A. Journal of the American Academy of Dermatology. 2005;53:191.
21. Greenfield RA et al – Sporotrichosis, Medscape, accesed in 10.03.2014 from http://emedicine.medscape.com/article/228723-overview.