ASISTENŢA COMPUTERIZATĂ VALORIFICATĂ ÎN TRATAMENTELE MODERNE DIN MEDICINA DENTARĂ

BOGDAN OPREA[1], SEBASTIAN CERNUŞCĂ-MIŢARIU[2], RALUCA DRAGOMIR[3], MINERVA BOITAN[4], RADU FLEACĂ[5], MIHAELA CERNUŞCĂ-MIŢARIU[6]

[1,2,4,5,6]Universitatea „Lucian Blaga" din Sibiu, [3]Universitatea „Gr. Popa" Iaşi

Cuvinte cheie: *ocluzie funcţională, ocluzie nefuncţională, contacte ocluzale, echilibrare ocluzală, şlefuiri selective, T-Scan III*

Rezumat: *Contactele ocluzale nefuncţionale pot duce la tulburări la nivelul tuturor componentelor aparatului dento-maxilar, tulburări care pot fi însoţite de o simptomatologie mai mult sau mai puţin dureroasă pentru pacient. Intensitatea tabloului simptomatologic este determinată şi de forţa şi timpul de acţiune al contactelor ocluzale nefuncţionale. Aceşti parametrii (timp şi forţă) nu pot fi evaluaţi prin mijloacele clasice de examinare a ocluziei. În cadrul acestui articol, autorii îşi propun să ilustreze, prin intermediul unui caz clinic, modul în care aceste contacte ocluzale nefuncţionale pot fi identificate şi îndepărtate prin tehnica şlefuirilor selective asistate de sistemul informatic T-Scan III.*

Keywords: *functional occlusion, dysfunctional occlusion, occlusal contacts, occlusal balancing, selective grinding, T-Scan III*

Abstract: *Dysfunctional occlusal contacts can lead to disorders in all parts of the dento-maxillary system, disorders which may be accompanied by a more or less painful symptomatology for the patient. The intensity of the symptomatic panel is also determined by the force and activity duration of the dysfunctional occlusal contact. These parameters (duration and force) cannot be evaluated by traditional examination methods of the occlusion. In this article, the authors aim at illustrating, by means of a clinical case, how these dysfunctional occlusal contacts can be identified and removed by the use of the selective grinding technique assisted by the T-Scan III computer system.*

INTRODUCERE

Contactele ocluzale nefuncţionale reprezintă una din cauzele principale care stau în spatele disfuncţiei A.T.M., dezechilibrelor musculaturii mobilizatoare a mandibulei, patologiei parodontale, dar şi a altor afecţiuni prezente la nivelul elementelor componente ale sistemului stomatognat. Aceste contacte nefuncţionale pot fi prezente atât la nivelul dinţilor naturali, cât şi la nivelul dinţilor artificiali din diferite restaurări protetice (fixe, mobile, pe implante etc). Efectele nocive ale acestor contacte ocluzale nefuncţionale se regăsesc într-o simptomatologie mai mult sau mai puţin dureroasă la nivelul ATM sau musculaturii.

Există deja numeroase articole (în special rapoarte clinice) care pun în evidenţă influenţa pozitivă pe care o au şlefuirile selective ocluzale asupra ameliorării sau chiar dispariţei simptomatologiei generate de disfuncţia ocluzală.

Schema terapeutică clasică de analiză şi echilibrare ocluzală este extrem de complexă, anevoiasă şi de cele mai multe ori rezervată medicilor cu o experienţă bogată în domeniu.

Utilizarea sistemului informatic de analiză şi echilibrare ocluzală T-ScanIII reprezintă o soluţie extrem de precisă şi cu rezultate promiţătoare care poate fi implementată cu uşurinţă la nivelul oricărui cabinet de medicină dentară. Eliminarea lanţului clinico-tehnic din metoda clasică şi utilizarea softwareului T-ScanIII pentru identificarea şi eliminarea contactelor ocluzale nefuncţionale la un nivel de precizie imposibil de atins prin examinarea clinică clasică, se poate dovedi soluţia aşteptată de un număr foarte mare de medici.

În cadrul acestui articol, autorii îşi propun să ilustreze utilizarea sistemului informatic T-Scan III pentru eliminarea simptomatologiei specifice ocluziei nefuncţionale prin intermediul unui caz clinic.

Disfuncţia ocluzală şi terapia ei asistată computerizat

Disfuncţia ocluzală poate fi prezentă la:

- pacienţii dentaţi - ca urmare a malpoziţiilor dentare,
- pacienţi parţiali edentaţi neprotezaţi - ca urmare a deplasării dinţilor vecini breşelor edentate (egersiuni, extruzii, versiuni, rotaţii etc) dar şi ca urmare a pierderii unor contacte dento-dentare prin absenţa unuia sau mai multor dinţi.
- pacienţii parţial edentaţi protezaţi - ca urmare a nerespectării unuia sau mai multora din cele 5 principii ale ocluziei funcţionale enunţate de Dawson.(1)
- pacienţii edentaţi total protezaţi mobil sau fix (pe suprastructuri protetice fixate pe implante) - din aceleaşi motive enunţate la punctul anterior.(2)

Semnele clinice ale parafuncţiilor ocluzale se fac simţite la nivelul:(3)

- dinţilor (faţete de uzură la nivelul coroanelor dentare sau restaurărilor protetice, mobilitate parodontală, sensibilitate, fracturi sau fisuri etc.)
- musculaturii (oboseala musculară şi/sau durere; hipertroficitatea maseterului etc.)
- A.T.M.-urilor (sunete articulare, deranjamente interne, modificări radiologice).

După Klineberg (4) intensitatea semnelor clinice ale disfuncţiei ocluzale este influenţată de numeroşi factori, printre

[1]Autor corespondent: Sebastian Cernuşcă-Miţariu, Str. Ştefan cel Mare, Nr. 6, Sibiu, România, E-mail: sebastian3007@yahoo.com, Tel: +40269 212751
Articol intrat în redacţie în 10.01.2014 şi acceptat spre publicare în 24.03.2014
ACTA MEDICA TRANSILVANICA Iunie 2014;2(2):146-149

care: durata contactelor ocluzale în timpul diferitelor mişcări ale mandibulei, forţa contactelor ocluzale în timpul funcţiei şi parafuncţiei mandibulare, forţa cu care se încleştează dinţii (în poziţie statică) sau forţa cu care se freacă dinţii în timpul dinamicii mandibulare.

Metoda clasică ("analogică") de analiză a ocluziei cuprinde următoarele etape (2):

1. Examenul clinic şi radiologic.
2. Amprentarea celor două arcade pentru realizarea modelelor de studiu.
3. Determinarea poziţiei de referinţă a maxilarului faţă de baza craniului cu ajutorul arcului facial.
4. Determinarea poziţiei de relaţie centrică.
5. Determinarea poziţiilor extreme în propulsie şi lateralitate stânga/dreapta.
6. Transferul determinărilor anterioare, montarea modelelor în articulator, setarea articulatorului.
7. Analiza ocluziei statice şi dinamice pe articulator şi identificarea eventualelor contacte premature, interferenţe lucrătoare şi nelucrătoare.
8. Realizarea şlefuirilor selective pe modelul de studiu până la eliminarea contactelor nefuncţionale (şlefuiri selective "in vitro")
9. Transferul acestor şlefuiri pe dinţii pacientului (şlefuirile selective "in vivo").

Tot acest lanţ clinico-tehnic este supus unei marje destul de mari de eroare (ca urmare a numeroaselor etape care trebuiesc parcurse), este consumator de timp şi necesită cunoştinţe solide şi o minimă experienţă atât din partea medicului, cât şi a tehnicianului.

Alternativa este reprezentată de metoda "informatizată", de sistemul informatic T-ScanIII (Tekscan Inc., South Boston, MA USA). Acest sistem a fost creat special pentru o determinare extrem de precisă şi exactă a timpilor şi forţelor contactelor ocluzale exercitate de un pacient în timpul diferitelor funcţii.

Sistemul utilizează un senzor extrem de sensibil, dar şi subţire (100 microni) care nu interferează cu ocluzia pacientului şi care permite înregistrarea la o frecvenţă de până la 495Hz a modului în care contactele ocluzale evoluează şi se dezvoltă.(5)

Interfaţa softwareului afişează în patru ferestre toate informaţiile legate de: valoarea forţelor ocluzale exercitate pe fiecare contact dento-dentar, localizarea cu precizie a acestor contacte pe suprafeţele dinţilor, timpul de ocluzie, timpul de dezocluzie, graficele timp v forţă etc. Toate aceste informaţii sunt extrem de intuitive şi uşor de înţeles atât de către medic, cât şi de către pacient.

În cele ce urmează vom prezenta utilizarea sistemului T-ScanIII în analiza şi echilibrarea ocluzală la un pacient care prezenta simptomatologie specifică ocluziei nefuncţionale.

PREZENTARE DE CAZ

Pacienta G.I., în vârstă de 42 de ani

Motivul prezentării: stare de disconfort la nivelul A.T.M. drepte, asociată cu senzaţie de arsură în zona suborbitară şi hipersecreţie lacrimală la nivelul ochiului drept. Consultul interdisciplinar cu medicul oftalmolog a condus la un diagnostic prezumtiv de "sindrom iritativ al nervului optic drept" cu posibilă cauză un focar dentar.

Examenul clinic şi radiologic a pus în evidenţă existenţa vitalităţii pulpare la nivelul tuturor dinţilor de pe hemiarcadele 1 şi 4, excluzând un posibil focar infecţios dentar. *Examenul clinic şi radiologic* la nivelul A.T.M. nu a evidenţiat modificări patologice.

Examenul musculaturii a evidenţiat o hipertonicitate a musculaturii pe partea dreaptă.

Lipsa focarelor infecţioase dar şi prezenţa faţetelor de abraziune (semn specific parafuncţiilor) (figura nr. 1) ne-a condus la concluzia că singura cauza dentară posibilă este legată de un eventual dezechilibru ocluzal şi s-a decis examinarea ocluziei cu ajutorul sistemului T-ScanIII.

Figura nr. 1. Prezenţa faţetelor de abraziune la nivelul premolarilor inferiori pe partea dreaptă

Etapele de tratament:

1. **Examinarea ocluziei în mişcarea de închidere în intercuspidare maximă**

Figura nr. 2. Rezultatele înregistrării mişcării de închidere în poziţia de intercuspidare maximă

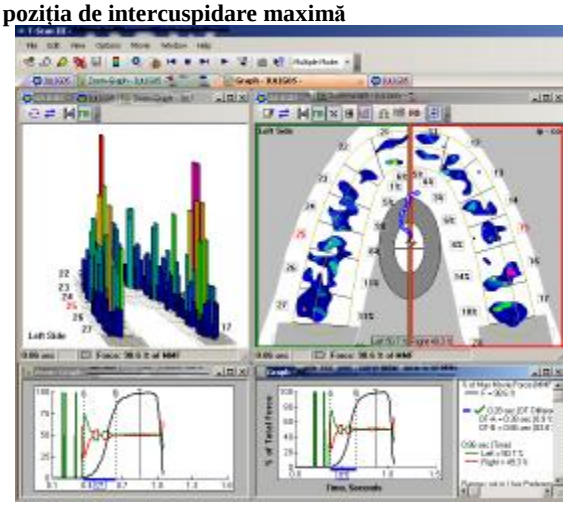

Se constată un echilibru aproape de perfecţiune:

- Repartizarea forţelor între cele două hemiarcade este de 50,7%: 49,3%.
- Rezultanta forţelor ocluzale este plasată în centru (ceea ce confirmă echilibrul repartizării forţelor ocluzale la nivelul arcadei maxilare).
- Timpul de ocluzie este corespunzător: 0,29sec.
- Nu există contacte premature.
- Concluzie: nu este necesară nici un fel de intervenţie corectoare.

2. **Examinarea ocluziei în mişcarea de propulsie**

Figura nr. 3. Rezultatele înregistrării mişcării de propulsie

La analiza acestei mişcări, din nou se constată un echilibru al parametrilor analizaţi:

- Timpii de ocluzie şi dezocluzie sunt în limitele normale.
- Nu există interferenţe majore la nivelul dinţilor laterali. Se poate nota doar o uşoară întârziere în dezocluzia dinţilor laterali pe partea dreaptă, dar fără a se depăşi limitele normale ale timpului de dezocluzie (DT) de 0,5 sec.
- Finalul mişcării de propulsie este susţinut de 3 incisivi (1.2, 1.1, 2.1)

3. Examinarea mişcării de lateralitate stângă

La analiza acestei mişcări se constată următoarele modificări:

- Timpul de dezocluzie este mult mărit: 1,089 sec în loc de 0,5 sec (maxim).
- Există interferenţe atât de partea lucrătoare (la nivelul dinţilor 2.6, 2.5, 2.4) cât şi de partea nelucrătoare (la nivelul dinţilor 1.7, 1.5, 1.4).

Figura nr. 4. Rezultatele înregistrării mişcării de lateralitate STÂNGA

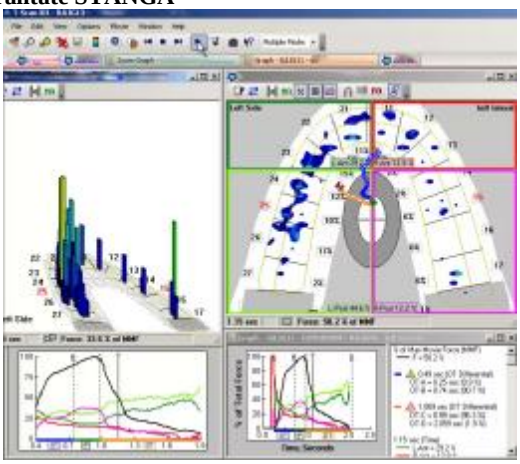

S-a decis efectuarea şlefuirilor selective la nivelul acestor dinţi (întâi pe partea nelucrătoare şi apoi pe partea lucrătoare).

După efectuarea acestor şlefuiri selective s-a reînregistrat mişcarea de lateralitate, iar noua înregistrare a evidenţiat:

- revenirea timpului de dezocluzie în parametrii normali,
- dispariţia interferenţelor lucrătoare şi nelucrătoare,
- revenirea la ghidajul canin.

Figura nr. 5. Rezultatele înregistrării mişcării de lateralitate STÂNGA după efectuarea şlefuirilor selective

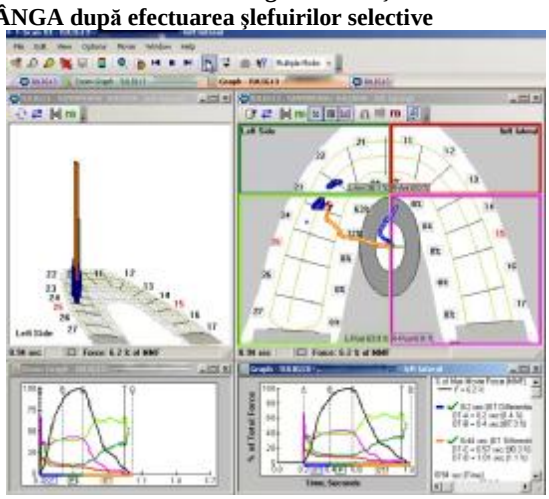

4. Analiza mişcării de lateralitate dreapta

La analiza acestei mişcări se constată următoarele aspecte:

- Timpul de dezocluzie este doar uşor mărit (0,62 sec faţă de 0,5 sec maxim admis).
- Nu există interferenţe de partea nelucrătoare.
- Există interferenţe de partea lucrătoare la nivelul grupului lateral şi dinţilor frontali care blochează accesul la un ghidaj canin pur.

Figura nr. 6. Rezultatele înregistrării mişcării de lateralitate DREAPTA

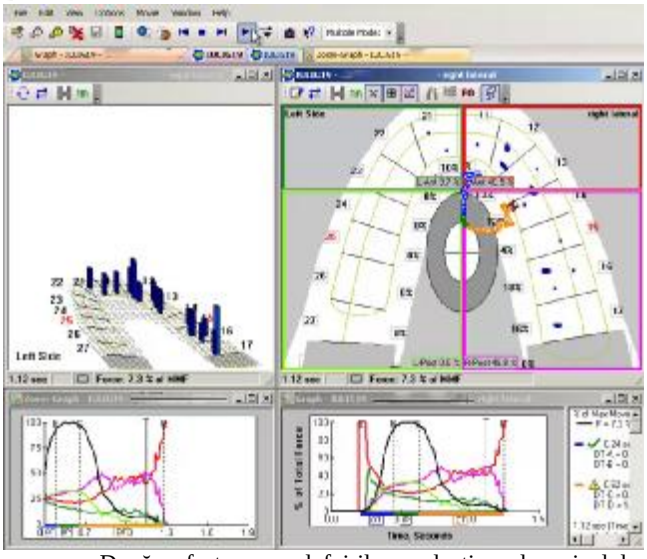

După efectuarea şlefuirilor selective la nivelul interferenţelor depistate s-a reînregistrat mişcarea de lateralitate dreapta, iar rezultatul a fost următorul:

- Timpul de dezocluzie a revenit în parametrii normali: 0,459 sec.
- Au dispărut interferenţele de partea lucrătoare.
- S-a recâştigat ghidajul pur canin.

Figura nr. 7. Rezultatele înregistrării mişcării de lateralitate DREAPTA după efectuarea şlefuirilor selective

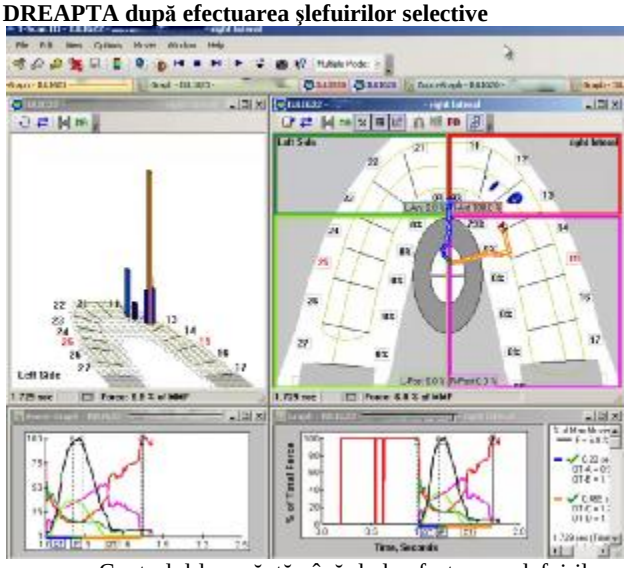

Controlul la o săptămână de la efectuarea şlefuirilor a evidenţiat menţinerea parametrilor obţinuţi în prima şedinţă şi dispariţia completă a simptomatologiei dureroase existente în momentul prezentării. Ne permitem să cităm răspunsul extrem

de plastic şi sugestiv al pacientei la solicitarea de a descrie situaţia după echilibrarea ocluzală: “mă simt ca atunci când te descalţi de clăpari şi te încalţi cu pantofii de casă”.

DISCUŢII

Sindromul disfuncţional dureros cranio - mandibular generat de tulburările ocluzale reprezintă o patologie extrem de complexă care implică atât o simptomatologie mult mai bogată, cât şi măsuri terapeutice mult mai elaborate decât simpla şlefuire selectivă de reechilibrare ocluzală.

Nu dorim să minimalizăm sau simplificăm abordarea terapiei ocluzale care implică mult mai multe secvenţe decât cele descrise în cadrul acestui articol.

Dorim să aducem un atenţia cititorilor un instrument informatic (T-Scan III) care oferă oricărui medic posibilitatea să elimine multe din semnele de întrebare legate de modul în care pot fi identificate şi îndepărtate contactele ocluzale nefuncţionale. În foarte multe cazuri clinice, aceste şlefuiri selective ale contactelor nefuncţionale pot conduce la dispariţia sau reducerea simptomatologiei.

Informaţiile furnizate de sistemul legat de forţele şi timpii de exercitare a contactelor ocluzale sunt imposibil de obţinut prin orice alte mijloace de analiză şi deschid posibilităţi aproape nelimitate în ceea ce priveşte aplicabilitatea sistemului în medicina dentară.

Există destul de puţine studii care să pună în evidenţă avantajele unora sau altora din metodele de terapie ocluzală pentru îndepărtarea efectelor bruxismului, în special ca urmare a dificultăţii creării unor protocoale de cercetare în care parametrii examinaţi să poată fi cuantificaţi. T-Scan III vine şi în sprijinul cercetării în acest domeniu prin facilităţile pe care le oferă:

- Fişă individuală pentru fiecare pacient cu personalizarea statusului dentar şi dimensiunii dinţilor arcadei dentare. Practic, arcada dentară virtuală corespunde dimensional cu arcada reală, ceea ce face extrem de uşoară identificarea în realitate a zonelor asupra cărora trebuie intervenit.
- Stocarea tuturor informaţiilor culese la fiecare determinare.
- Posibilitatea realizării de grafice comparative între multiple înregistrări, indiferent de momentul realizării lor.
- Posibilitatea transfomării fiecărei înregistrări într-un fişier video care exemplifică mult mai uşor decât o imagine statică, dinamica contactelor ocluzale.
- Posibilitatea exportului informaţiilor culese în diferite formate.
- Posibilitatea integrării informaţiilor în softwareul de bază al clinicii şi în fişa generală a pacientului.
- Posibilitatea conectării cu sistemul Bioresearchts EMG prin intermediul aplicaţiei BioEmg-Tscan Integration Module. Astfel, simultan cu datele legate de contactele ocluzale pot fi înregistrate şi informaţiile legate de activitatea musculaturii capului şi gâtului.

CONCLUZII

- Utilizare sistemului informatic T-Scan III permite creşterea nivelului calităţii tratamentelor dentare, oferind informaţii la un nivel de acurateţe imposibil de atins prin metodele clasice.
- Din punct de vedere economic reprezintă o soluţie “câştigatoare” permiţând eliminarea multor etape clinico-tehnice (cu costurile aferente).
- Durata tratamentului se reduce de obicei la 1-2 şedinţe, urmate apoi doar de reevaluări în cadrul şedinţelor de control periodice.
- Softwareul este extrem de facil, uşor de utilizat şi înţeles de către o persoană cu minime cunoştinţe de utilizare a computerului. Desigur, pentru corecta utilizare a informaţiilor oferite de sistem este necesară o bună pregătire profesională şi o corectă înţelegere a fenomenelor caracteristice ocluziei funcţionale şi nefuncţionale.
- Sistemul T-Scan III deschide calea unor programe de studiu şi cercetare cu adevărat valoroase în domeniul analizei şi echilibrării ocluzale.

REFERINŢE

1. Peter E. Dawson. Evaluation, Diagnosis, and Treatment of Occlusal Problems, 2nd ed.. Mosby. Chapter 27, p470-476.
2. Coca I, Coca V. Optimizarea ocluzală prin şlefuirea selectivă a suprafeţelor ocluzale – Editura Cermaprint- ISBN 973-87013-6-8; 2005. p. 15-19.
3. Lugo AA. Fundamentos de occlusion – Instituto Politecnico National Mexico, ISBN 970-36-0166-9, pg.60-70
4. Klineberg I, Jagger R. Occlusion and clinical practice. An evidence-based approach- Wright an imprint of Elsevier Limited, ISBN 0723610924; 2004. p. 133-138.
5. T- Scan III (Tekscan Inc., South Boston, MA, USA) – User manual.