EXAMENUL ENDOSCOPIC BRONŞIC ŞI HISTOPATOLOGIC ÎN DIAGNOSTICUL NEOPLASMULUI BRONHO-PULMONAR ÎN JUDEŢUL GORJ

ELENA VLAD[1]

[1]*Spitalul de Urgenţă Târgu-Cărbuneşti*

Cuvinte cheie: *cancer pulmonar, bronhoscopie, histopatologie*

Rezumat: *În întreaga lume cancerul bronho-pulmonar reprezintă o problemă de sănătate publică, fiind în creştere alarmantă în ultimii 50-60 de ani. Bronhoscopia este o metodă esenţială de diagnostic pozitiv atât în cancerul bronho-pulmonar periferic, cât şi în cel central. Această investigaţie permite stadializarea prechirurgicală a cancerului pulmonar prin stabilirea extensiei endobronşice. Am analizat un lot de 780 de pacienţi examinaţi bronhoscopic şi histopatologic în cadrul Spitalului de Pneumoftiziologie Tudor Vladimirescu, comuna Runcu, judeţul Gorj între anii 2005-2011 şi la Spitalul Orăşenesc de Urgenţă Târgu-Cărbuneşti în perioada octombrie 2011-octombrie 2012. Bronhoscopia cu metodele de prelevare endoscopică (microlavajul bronşic, lavajul bronhoalveolar, biopsiile bronşice multiple) a permis diagnosticul pozitiv, inclusiv histopatologic şi stadializarea prechirurgicală. Cancerul pulmonar a prezentat următoarele tipuri histologice: carcinom scuamos (58,3%), adenocarcinomul (18,2%), carcinomul cu celule mici (14,1%), carcinom cu celule mari (9,4%). Carcinomul scuamos a fost mai frecvent la bărbaţi, iar adenocarcinomul a fost mai frecvent la femei, ceea ce este în concordanţă cu literatura de specialitate.(1,2,3,4,5,6,7)*

Keywords: *lung cancer, bronchoscopy, histopathology*

Abstract: *Bronchopulmonary cancer worldwide is a matter of public health being alarmingly increasing for the last 50-60 years. Bronchoscopy is an essential method of positive diagnosis both in peripheral bronchopulmonary cancer and in the central one. This investigation allows pre-surgical staging of lung cancer by determining the endobronchial extension. We analysed a batch of 780 patients examined from bronchoscopic and histopathological point of view at Tudor Vladimirescu Pneumophtisiology Hospital, from Runcu commune, Gorj County between 2005 and 2011 and at Tg-Cărbuneşti Emergency City Hospital from October 2011 until October 2012. Bronchoscopy with its endoscopic sampling methods (bronchial microlavage, broncho-alveolar lavage, multiple bronchial biopsies) allowed positive diagnosis, as well as histopathological diagnosis and pre-surgical staging. Lung cancer indicated the following histological types: squamous carcinoma (58,3%), adenocarcinoma (18,2%), small cells carcinoma (14,1%), big cells carcinoma (9,4%). Squamous carcinoma was more frequent in men, and adenocarcinoma was more frequent in women, which is in accordance with the specialized literature.(1,2,3,4,5,6,7)*

INTRODUCERE

Cancerul bronho-pulmonar a înregistrat o creştere alarmantă în ultimii 50-60 de ani în întreaga lume. Incidenţa este în creştere la nivel mondial, această localizare ocupând după 1984 primul loc la bărbaţi, devansând cancerul gastric, iar la femei ajungând pe locul trei, după cancerul de sân şi cel de col uterin.(2,3)

În România, această tumoră malignă prezintă o tendinţă continuă de creştere la ambele sexe, având o prevalenţă de 8% şi o incidenţă de 17%.(8) Din punct de vedere al numărului de decese prin cancer, ocupă locul întâi la sexul masculin şi locul patru la femei.(8,9)

Bronhoscopia este metoda de diagnostic principală pentru diagnosticul cancerului bronho-pulmonar, deoarece permite vizualizarea directă a pintenului traheal, bronşiilor principale, lobare şi segmentare şi obţinerea de informaţii privind sediul leziunii bronşice, caracterul său infiltrativ, obstructiv şi/sau sângerând, extensia sa proximală, existenţa unor compresii bronşice asociate sau de sine stătătoare. Bronhoscopia permite biopsierea tumorii bronşice, realizarea biopsiei transbronşice, obţinerea aspiratului bronşic şi al tuturor produselor necesare diagnosticului histologic.(10)

Din punct de vedere histologic cancerul pulmonar tinde să fie grupat în 2 tipuri deosebite: non small cell carcinoma (carcinomul cu celule scuamoase, adenocarcinomul şi carcinomul cu celule mari) şi small cell carcinoma; această diferenţiere este esenţială pentru terapie şi prognostic.(10)

SCOP

Scopul studiului a fost identificarea diferitelor forme histologice ale cancerului pulmonar la pacienţii internaţi în Spitalul PNF Tudor Vladimirescu şi în Spitalul Orăşenesc de Urgenţă Tg-Cărbuneşti prin examenul bronhoscopic efectuat cu un bronhoscop Karl Storz, iar examinarea histopatologică s-a efectuat în laboratorul de anatomie patologică a Spitalului Tg-Cărbuneşti cu un Microscop Olympus CX21 şi cameră de prelucrat.

Analizând frecvenţa diferitelor tipuri histopatologice ale cancerului pulmonar s-a urmărit frecvenţa carcinomului

[1]Autor corespondent: Elena Vlad, Str. Cernădia, Nr. 21, 210170, Târgu Jiu, Judeţul Gorj, România, E-mail: elvlad2005@yahoo.com, Tel: +40723 052600

Articol intrat în redacţie în 25.09.2013 şi acceptat spre publicare în 08.10.2013
ACTA MEDICA TRANSILVANICA Decembrie 2013;2(4):70-72

scuamos, a adenocarcinomului, a carcinomului cu celule mici şi a carcinomului cu celule mari.

MATERIAL ŞI METODĂ

Am analizat un număr de 780 de pacienţi internaţi în Spitalul PNF „TV" şi în Spitalul Tg-Cărbuneşti între 2005-2012 diagnosticaţi cu carcinom bronho-pulmonar cărora li s-a efectuat manevra de bronhoscopie. Materialul biologic prelevat prin biopsie bronşică, aspirat bronşic şi lavaj bronşic a fost trimis către Serviciul de Anatomie Patologică din cadrul Spitalului Orăşenesc Tg-Cărbuneşti pentru prelucrare şi examinare cito şi histopatologică. Examenul citopatologic a constat în colorarea Hematoxilină-Eozină a frotiurilor fixate (alcool, spray fixator), iar examenul histopatologic s-a făcut prin tehnica histologică clasică de includere la parafină, în vederea efectuării studiilor de microscopie optică.

REZULTATE

La bolnavii lotului studiat fibrobronhoscopia a permis:

- Vizualizarea directă a modificărilor endobronşice în carcinomul bronho-pulmonar (formaţiuni tumorale, compresiuni extrinseci, infiltraţii ale mucoasei) la toţi bolnavii;
- Obţinerea de material histopatologic prin biopsie bronşică pozitivă la 74,87% dintre bolnavi;
- Obţinerea de material citologic prin:
  - aspirat bronşic pozitiv la 71,6% din pacienţii cu CBP
  - microlavaj bronşic pozitiv la 88,8% din pacienţi
  - brosaj bronşic pozitiv la 66,28% din pacienţi.

Procentul de confirmare histologică a CBP cu ajutorul bronhoscopiei este comparabil cu cel din literatură (11), el crescând până la maxim 88,8% cu ajutorul metodelor de prelevare citologică (figura nr. 1).

Figura nr. 1. Procentul de pozitivitate al diferitelor metode de recoltare a materialului citologic şi histopatologic

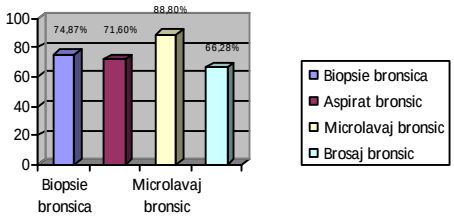

În urma examenului histopatologic, am obţinut următoarele tipuri anatomo-patologice:

- Locul I: 455 cazuri carcinom scuamos reprezentând 58,3%;
- Locul II: 142 cazuri adenocarcinom reprezentând 18,2%;
- Locul III: 110 cazuri carcinom cu celule mici reprezentând 14,1%;
- Locul IV: 73 cazuri carcinom cu celule mari reprezentând 9,4%.

Carcinomul scuamos (figura nr. 2) a avut un aspect macroscopic mai frecvent de formaţiune tumorală, polipoidă, exofitică, complet obstructivă, asociată cu modificări infiltrative de mucoasă (figura nr. 2 - stânga). Microscopic s-a evidenţiat o populaţie scuamocelulară, slab diferenţiată, atipică cu nuclei măriţi cu anizocitoză şi pleomorfism, nucleolii fiind proeminenţi (figura nr. 2 - dreapta).

Figura nr. 2: Carcinomul scuamos - macroscopic şi microscopic

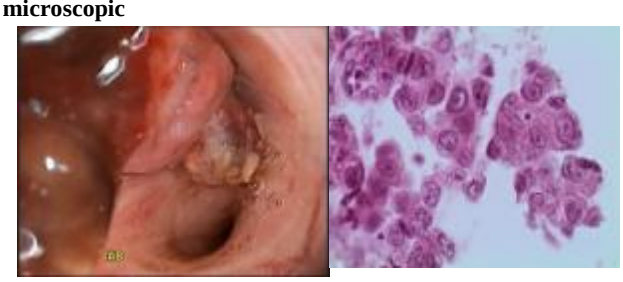

Adenocarcinomul (figura nr. 3) a avut un aspect endoscopic predominant de compresiune extrinsecă în grade diferite (în figura nr. 3 – stânga - de aproape 90%), cu infiltrare de mucoasă şi sângerare spontană uşoară. În figura nr. 3 – dreapta - este prezentat aspectul microscopic al adenocarcinomului cu o populaţie epitelială atipică, cu nuclei măriţi, cu variaţie de formă şi dimensiuni, mitoze atipice şi vacuolizare citoplasmatică sugestivă pentru originea glandulară (frotiu - col. Panoptic).

Figura nr. 3. Adenocarcinomul-macroscopic şi microscopic

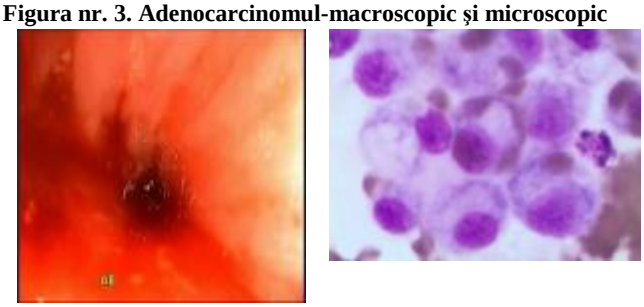

Carcinomul cu celule mici a fost macroscopic mai frecvent sub formă de infiltraţie difuză de mucoasă asociată cu formaţiuni tumorale de diferite dimensiuni, acoperite sau nu de zone albicioase de necroză (figura nr. 4 – stânga). Microscopic aspectul a fost de populaţie celulară, atipică, de mici dimensiuni, cu nuclei hipercromi, pleomorfi, aspect caracteristic de "molding" (figura nr. 4 - dreapta – col. Panoptic).

Figura nr. 4. Carcinomul cu celule mici – macroscopic şi microscopic

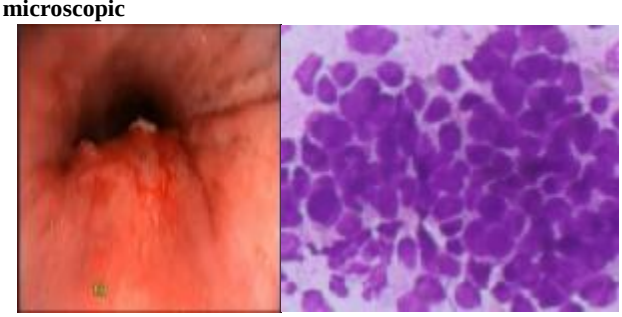

Carcinomul cu celule mari a luat mai frecvent aspect endoscopic de compresiune extrinsecă.

În figura 5 - stânga este prezentată o compresiune extrinsecă de la nivelul peretelui posterior, în porţiunea distală a traheei şi la nivelul carinei traheale, care obstruează la 1/3 din lumen primitiva dreaptă şi aproape complet primitiva stângă, cu infiltrare tumorală de mucoasă.

Microscopic (figura nr. 5 – dreapta - col. Hematoxilină - Eozină) au fost prezente celule epiteliale atipice, de mari dimensiuni, cu nuclei variabili ca formă şi dimensiuni, frecvent multiplii, prezentând nucleoli proeminenţi.

Figura nr. 5. Carcinom cu celule mari – macroscopic şi microscopic

DISCUŢII

Tipurile histopatologice obţinute raportate la statisticile internaţionale (12, 13) au fost: carcinomul scuamos a avut o frecvenţă crescută faţă de statisticile OMS (35-50%), cât şi faţă de România (45%). Frecvenţa adenocarcinomului a fost la limita inferioară a statisticilor OMS (15-35%) şi scăzută faţă de cea din România (25%). Carcinomul cu celule mici a avut o incidenţă scăzută faţă de statisticile OMS (20-25%) şi de statistica din România (20%). În schimb, carcinomul cu celule mari a înregistrat o frecvenţă inferioară statisticilor OMS (10-15%) şi din România (10%) (figura nr. 6).

Figura nr. 6. Procentul diferitelor tipuri anatomo-patologice ale CBP comparativ cu statisticile OMS şi cu statisticile din România

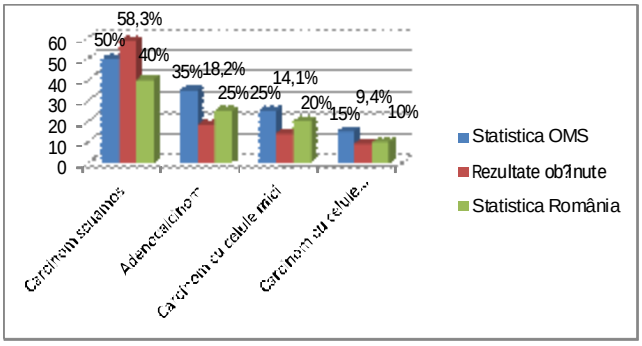

Carcinomul scuamos a fost mai frecvent întâlnit la sexul masculin, 364 de bărbaţi fiind diagnosticaţi cu acest tip de cancer pulmonar, reprezentând 80% din pacienţii luaţi în studiu. Adenocarcinomul a fost mai frecvent la femei, 94 de paciente fiind diagnosticate cu acest tip histopatologic de CBP reprezentând 66,2% din pacienţii luaţi în studiu. Carcinomul cu celule mici a fost diagnosticat la 110 pacienţi, fiind mai frecvent la bărbaţi (81,8%) comparativ cu femeile. Carcinomul cu celule mari a fost diagnosticat la 73 de pacienţi, fiind mai frecvent la bărbaţi (68.4%) decât la femei.

CONCLUZII

Bronhoscopia cu metodele de prelevare endobronşică (microlavajul bronşic, lavajul bronhoalveolar, biopsiile bronşice multiple) a permis diagnosticul pozitiv în 88,8%, inclusiv histologic şi stadializarea prechirurgicală.

Bronhoscopia este o metodă simplă, repetitivă, ce nu implică reacţii adverse majore.

Tipurile histologice întâlnite au fost: carcinom scuamos (58,3%), adenocarcinom (18,2%), carcinomul cu celule mici (14,1%) şi carcinomul cu celule mari (9,4%).

Carcinomul scuamos, carcinomul cu celule mici şi cel cu celule mari a fost mai frecvent la bărbaţi, pe când adenocarcinomul a fost mai frecvent la femei.

Carcinomul scuamos a prezentat o frecvenţă mai mare decât statisticile OMS şi cele pentru România, pe când celelalte forme s-au încadrat ca valori la limitele inferioare raportate în aceste statistici.

REFERINŢE

1. Schwarz MI, Epstein PE. Pulmonary Medicine and Critical care Knowlegde self- assessment Programe, Atlanta; 1999.
2. Parkin OM, Pasani P, Ferloy J. Global cancer statistics. CA Cancer J Clin. 1999;49:33-64.
3. Greenlee RT, Murray T, Boldens et al. Cancer statistics, 2000, Cancer J Clin. 2000;50:7-33.
4. Franklin WA. Diagnosis of lung cancer. Pathology of invasive and preinvasive neoplasia chest. 2011’117:72S-79S.
5. Stradling P. Diagnostic Bronchoscopy, sixth edition, Ed. Churchill Livingstone; 1991. p. 141-142.
6. Khanavkar D. Bronchoscopy in the diagnosis of Early Lung Cancer. Results of 400 examinations and European Early Lung Cancer, Study Abstracts from symposium.Diagnosis and endobronchial management of early lung cancer; 1998. p. 12-14.
7. Miyazu Y, Miyazawa T, Iwamota Y, Kano K, Kurimoto N. The role of endoscopic techniques in choice of appropriate therapy for bronchial cancer, J Bronchol. 2001;8:10-16.
8. Ciuleanu TE. Carcinoamele bronhopulmonare: principii şi practică. Editura Medicală Universitară Iuliu Haţeganu Cluj Napoca; 2003. p. 3-74.
9. Gherasim L (sub redacţie). Medicină Internă, volumul I, ediţia a-II-a, Bolile aparatului respirator, Editura Bucureşti; 2002. p. 433-479
10. Ghilezan N. Oncologia generală, Editura Medicală, Bucureşti; 1992. p. 15-31.
11. Cancer Facts-Figures - Washington DC: American Cancer Society; 1995.
12. Lin NS, Spitz MR, Kemp BL, et al. Adenocarcinoma of the lung in young patients. Cancer. 2000;88:1837-1841.
13. Williams S, Goulet R, Thomas G: Newer aspects in the diagnosis, treatment and prevention of lung cancer. Current Problems in cancer .1996;20:3.
14. Edelman MJ, Gandara DR. Lung cancer in manual of clinical oncology, 4th edition, eds. Casciato DA, Lowitz BB-Lippincott Williams and Wilkins Philadelphia; 2010. p. 157-171.
15. Păun R. Medicină internă, vol I, Editura medicală, Bucureşti; 1983. p. 621-627.